

УДК 616.8-089

Ю.А. Лонтковський
yulont@ukr.net

ДИФЕРЕНЦІЙОВАНЕ НЕЙРОХІРУРГІЧНЕ ЛІКУВАННЯ ЛОКАЛЬНОЇ СПАСТИЧНОСТІ НИЖНІХ КІНЦІВОК У ХВОРИХ З ОРГАНІЧНИМИ УРАЖЕННЯМИ ЦЕНТРАЛЬНОЇ НЕРВОВОЇ СИСТЕМИ

Відомості про автора: Лонтковський Юрій Анатолійович, лікар-нейрохірург Кам'янець-Подільської міської лікарні №1, м.Кам'янець-Подільський, Україна. Email: yulont@ukr.net.

Contact: Lontkovskij Yuriy Anatoliyovich, Neurosurgeon Doctor of Kamianets-Podilskiy municipal hospital №1, Kamianets-Podilskiy, Ukraine. Email: yulont@ukr.net.

Лонтковський Ю.А. Диференційоване нейрохірургічне лікування локальної спастичності нижніх кінцівок у хворих з органічними ураженнями центральної нервової системи. Пропонована розвідка описує диференційоване нейрохірургічне лікування локальної спастичності нижніх кінцівок у хворих з органічними ураженнями центральної нервової системи. Кількість хворих з органічними ураженнями ЦНС збільшується, причиною цього є швидкий технічний прогрес та урбанізація.

Питання покращення якості життя хворих з органічними ураженнями ЦНС у віддаленому періоді по актуальності виходять на перший план у неврології і нейрохірургії. Однією з основних причин низької якості життя цих хворих є патологічна м'язова спастичність. Спастичність визначають як руховий розлад, який є частиною синдрому ураження кортико-спінального тракту і характеризується швидкозалежним підвищенням м'язового тону та супроводжується підвищенням сухожилкових рефлексів у результаті гіперзбудливості рецепторів розтягу.

Подібні хворі з труднощами пересуваються, догляд за ними ускладнюється. Спастичність у привідних м'язах стегна обтяжує догляд за хворим, унеможлиблює формування кульшових суглобів хворих на ДЦП. Локальна спастичність у згиначах ступні і пальців обмежує функціональні можливості хворих, унеможлиблює формування навичок стояння і ходи, призводить до формування патологічної пози, викривлення хребта, утворення м'язово-сухожилкових та суглобових контрактур.

Із усіма хворими проводився тест із параневральною блокадою бупівакаїном нервів, які інervують спастичний м'яз. При відсутності незворотніх фіброзно-дегенеративних змін у м'язах та збереженні

рухливості у суглобах, на час дії анестетика наступало суттєве покращення стану хворого, що супроводжувалось значним зниженням спастичності та збільшенням об'єму рухів в суглобах.

У всіх хворих в ранньому післяопераційному періоді виявлено достовірне пониження м'язового тону та значне збільшення об'єму рухів в суглобах. Завдяки цьому зникли спастичні синдроми, що вже на цьому етапі дало можливість проводити ранню реабілітацію, починати формувати стато-моторні навички.

Ключові слова: центральна нервова система, локальна спастичність нижніх кінцівок, дитячий церебральний параліч.

Лонтковский Ю.А. Дифференцированное нейрохирургическое лечение локальной спастичности нижних конечностей у больных с органическими поражениями центральной нервной системы. Предлагаемая статья описывает дифференциальное нейрохирургическое лечение локальной спастичности нижних конечностей у больных с органическими поражениями центральной нервной системы. Количество больных с органическими поражениями ЦНС увеличивается, причиной этого является быстрый технический прогресс и урбанизация.

Вопрос улучшения качества жизни больных с органическими поражениями ЦНС в отдаленном периоде по актуальности выходят на первый план в неврологии и нейрохирургии. Одной из основных причин низкого качества жизни этих больных является патологическая мышечная спастичность. Спастичность определяют как двигательное расстройство, которое является частью синдрома поражения кортико-спинального тракта и характеризуется скоростно-зависимым повышением мышечного тонуса и сопровождается повышением сухожильных рефлексов в результате гипервозбудимости рецепторов растяжения.

Подобные больные с трудом передвигаются, уход за ними усложняется. Спастичность в приводных мышцах бедра тяготит уход за больным, делает невозможным формирование тазобедренных суставов больных. Локальная спастичность в сгибателях ступни и пальцев ограничивает функциональные возможности больных, делает невозможным формирование навыков стояния и ходьбы, приводит к формированию патологической позы, искривление позвоночника, образование мышечно-сухожильных и суставных контрактур.

Со всеми больными проводился тест с параневральной блокадой бупивакаином нервов, иннервирует спастическую мышцу. При отсутствии необратимых фиброзно-дегенеративных изменений в мышцах и сохранении подвижности в суставах, на время действия анестетика наступало существенное улучшение состояния больного, сопровождалось значительным снижением спастичности и увеличением объема движений в суставах.

У всех больных в раннем послеоперационном периоде выявлено достоверное снижение мышечного тонуса и значительное увеличение объема движений в суставах. Благодаря этому исчезли спастические синдромы, уже на этом этапе позволило проводить раннюю реабилитацию, начинать формировать стато-моторные навыки.

Ключевые слова: центральная нервная система, локальная спастичность нижних конечностей, детский церебральный паралич.

Lontkovskiy Y.A. Differentiated neurosurgical treatment of local spasticity of patients' with organic lesions of the centralnervous system lower limbs. The proposed intelligence describes the differential local neurosurgical treatment of spasticity of the lower limbs in patients with organic lesions of the central nervous system.

Of course, the modern conservative and operative methods have proven their efficiency and expediency in the acute stage of the disease. With timely diagnosis and choosing the optimal treatment, mortality from above mentioned diseases has decreased significantly. But, along with a decrease in mortality rate of disability increases, since not all patients in the remote period are able to return to normal life, let alone to work. In the case of cerebral palsy problems as the growth and development of the child only deepened.

Treatment of spasticity local adverse divided into conservative and operative methods. By conservative methods include the use of drugs (Mydocalm sirdalut, baclofen), massage, physiotherapy, fizprotsedury. At the local increase in muscle tone widely used drugs botulotoksynovoho series. The study confirmed the safety, efficiency and functional improvement in their application.

There were 155 patients treated. Of these, surgery-through conducted in 134 patients.

Indications for surgical treatment of patients with spasticity local muscles of the lower extremities were:

1. The ineffectiveness of conservative treatment.
2. Positive bupivakayinovyy test that makes it possible to detect severe irreversible changes in muscles and joints.
3. Lack of gross intellectual change in the patient.

So inkurabelna local muscle spasticity of the lower limbs leads to the formation of muscle, joint contractures, requiring neurosurgical treatment to the development of irreversible changes in them.

The choice of optimal tactics of surgical intervention, depending on the clinical features of the disease, the localization of the pathological process, the degree of degeneration of muscles and fibrous volume limit active and passive mobility of the affected joints.

The proposed tactics differentiated approach to the choice of method of neurosurgical treatment of local spasticity in the lower extremities is optimal

and contributes significantly to improving treatment outcomes and quality of care in these patients.

Key words: central nervous system, local spasticity of the lower limbs, cerebral palsy.

У зв'язку із швидким технічним прогресом, урбанізацією зростає і кількість хворих з органічними ураженнями центральної нервової системи (ЦНС) [1-3]. Як правило, це хворі на дитячий церебральний параліч, з наслідками перенесеної черепно-мозкової та спинно-мозкової травми. Так, щороку в Україні зазнають травми спинного мозку понад 2500 людей. 87% з них - це люди працездатного віку, 80-85% потерпілих після травми стають інвалідами 1-ої та 2-ої груп [4]. Популяційні дослідження показують, що частота дитячого церебрального паралічу (ДЦП) в різних країнах світу коливається від 1,5 до 2,7 на 1000 дітей. В Україні частота ДЦП складає від 2,3 до 4,5 на 1000 дитячого населення [6].

Безумовно, сучасні консервативні та оперативні методи довели свою ефективність та доцільність в гострому періоді захворювання. При своєчасній діагностиці та виборі оптимального методу лікування, смертність від вище вказаних захворювань значно знизилась. Але, поруч із зменшенням летальності збільшується показник інвалідизації, так як далеко не всі пацієнти у віддаленому періоді спроможні повернутися до повноцінного життя, а тим більше до роботи. У випадку ж дитячого церебрального паралічу проблеми по мірі росту та розвитку дитини лише поглиблюються.

Питання покращення якості життя хворих з органічними ураженнями ЦНС у віддаленому періоді по актуальності виходять на перший план у неврології і нейрохірургії. Однією з основних причин низької якості життя цих хворих є патологічна м'язова спастичність. Спастичність визначають як руховий розлад, який є частиною синдрому ураження кортико-спінального тракту і характеризується швидко-залежним підвищенням м'язового тону та супроводжується підвищенням сухожилкових рефлексів у результаті гіперзбудливості рецепторів розтягу [7, с. 8].

Сама по собі спастичність відіграє як позитивну (попереджається атрофія м'язів, підтримується певне положення кінцівки, що іноді навіть дозволяє хворим стояти за повної відсутності рухів), так і негативну роль (слабкість м'язів, сповільненість рухів, неможливість виконання тонких рухів) [9, с. 10]. Тому спастичність поділяється на корисну та шкідливу, в залежності від ступеню вираженості.

Шкідлива спастичність може бути дифузною (задіяно кілька груп м'язів), або локальною (переважне ураження м'яза, або однієї групи м'язів) [11].

Подібні хворі з труднощами пересуваються, догляд за ними

ускладнюється. Спастичність у привідних м'язах стегна обтяжує догляд за хворим, унеможлиблює формування кульшових суглобів хворих на ДЦП. Локальна спастичність у згиначах ступні і пальців обмежує функціональні можливості хворих, унеможлиблює формування навичок стояння і ходи, призводить до формування патологічної пози, викривлення хребта, утворення м'язово-сухожилкових та суглобових контрактур [12]. Нерідко, на фоні вираженої спастики, хворий лежить у ліжку у вимушеній позі.

У залежності від локалізації патологічного спастичного процесу в тому чи іншому м'язовому сегменті розвивається специфічна клінічна картина захворювання: трицепс-синдром (триголовий м'яз гомілки) супроводжується еквінусом і, можливо, варусною деформацією ступні; ректус-синдром (передня група м'язів стегна) виникає внаслідок наявності не редукованих симетричного шийного тонічного та лабіринтного рефлексів і супроводжується нахилом тулуба вперед та вниз за рахунок підвищеного тонусу у *m.rectus femoris*; хамстрінг-синдром (задньо-медіальна група м'язів стегна) проявляється згинанням нижніх кінцівок в колінних суглобах при стоянні.

Лікування шкідливої локальної спастичності поділяється на консервативні та оперативні методи. До консервативних методів належать використання медикаментозних засобів (мідокалм, сірдалут, баклофен), масаж, лікувальна фізкультура, фізпроцедури. При локальних підвищеннях тонусу м'язів широко застосовують препарати ботулотоксину ряду. Дослідження підтвердили безпечність, ефективність та функціональне поліпшення при їх застосуванні [13]. Тривалість ефекту визначається дозою введеного препарату, розмірами м'язів та іншими чинниками. Цей метод лікування має і недоліки, які обмежують його застосування. До них належать короткотривалість ефекту (2-4 місяці) та необхідність повторних введень ботулотоксину, розвиток привикання до препарату з необхідністю збільшення дозування, болючість при введенні та досить висока ціна.

При відсутності ефективності від консервативного лікування показано використання нейрохірургічних методів лікування локальної спастичності. Метою хірургічного лікування спастичності у хворих із частково збереженими рухами є збільшення об'єму цих рухів з метою становлення або відновлення стато-кінетичної функції, у всіх інших випадках – полегшення догляду за хворими. На сьогоднішній день не проведено аналіз ефективності застосування різних методів хірургічного лікування локальної спастичності і відсутній алгоритм нейрохірургічного лікування.

Розробка оптимальної диференційованої тактики оперативного лікування хворих з різними видами локальної спастичності в нижніх кінцівках на основі розробки алгоритму нейрохірургічного лікування з метою усунення або попередження формування необоротних змін в м'язово-суглобовому апараті.

Усі пацієнти були розділені на три великі групи, в залежності, від ураження тієї чи іншої групи м'язів.

Першу групу (114 хворих) склали пацієнти з локальною спастичністю в привідних м'язах стегон. Методом хірургічного вибору в цій групі було проведення одно- або двобічної невротомії поверхневої гілки затульного нерву та міотомії привідних м'язів стегна.

До другої групи (23 пацієнти) увійшли хворі з переважним ураженням дистальних відділів нижніх кінцівок. Акцент ставився на проведення селективної фасцикулотомії великогомілкового нерву з подальшим накладанням фасцикулярного шва.

У третю групу (18 пацієнтів) увійшли хворі з локальною спастичністю дистальних відділів нижніх кінцівок у поєднанні з больовим синдромом. Цим пацієнтам виконувалась селективна задня ризотомія (СЗР) на рівні поперекового потовщення спинного мозку.

Всього було проліковано 155 пацієнтів. З них оперативні втручання за показами проведено у 134 хворих (табл.1).

Показаннями до оперативного лікування хворих з локальною спастичністю м'язів нижніх кінцівок були:

1. Неєфективність консервативного лікування.
2. Позитивний бупівакаїновий тест, який дає можливість виявити грубі незворотні зміни в м'язах та суглобах.
3. Відсутність грубих інтелектуальних змін у пацієнта.

Табл.1.

Розподіл хворих з локальною спастичністю в нижніх кінцівках.

Привідна контрактура м'язів стегна		
Кількість пацієнтів (середній вік 5.4 роки)		114
Причини розвитку	ДЦП	111
	Токсична мієлопатія	2
	РЕМ	1
Спастичність у дистальних відділах нижніх кінцівок.		
Кількість пацієнтів (середній вік 3.8 роки)		23
Прооперовано Складові спастичності	Еквінус	9
	Варус	4
	Поєднані ураження	3
	Поєднані ураження	2
Спастичність у нижніх кінцівках на фоні больового синдрому.		
Кількість пацієнтів (середній вік 6.1 рік)		18
Причини розвитку	ДЦП	13
	РЕМ	2
	Наслідки ХСТ	5
Рухові синдроми	Аддукторний	4
	Ректус-синдром	3
	Хамстрінг-синдром	5
	Тріцепс-синдром	10
Прооперовано		11

Всім хворим проводився тест із параневральною блокадою бупівакаїном нервів, які іннервують спастичний м'яз. При відсутності незворотніх фіброзно-дегенеративних змін у м'язах та збереженні рухливості у суглобах, на час дії анестетика наступало суттєве покращення стану хворого, що супроводжувалось значним зниженням спастичності та збільшенням об'єму рухів в суглобах.

Родичі та батьки пацієнтів бачили очікуваний позитивний ефект після введення анестетика та давали згоду на проведення оперативного втручання.

У залежності від переважання тієї чи іншої форми локальної спастичності в нижніх кінцівках проводився диференційований підхід до вибору тактики оперативного втручання.

З приводу контрактур привідних м'язів стегна прооперовано 114 хворих. У 94 випадках проведено двобічну міотомію, у 20 хворих - двобічну. Для виконання операції використовували поперечний лінійний розріз шкіри у паховій ділянці на 2 см нижче пупартової зв'язки медіальніше від проекції стегнової артерії. Виділяли затульний нерв та пересікали його поверхневу гілку (рис.1.). При наявних склеротичних змінах у привідних м'язах, виконували пересічення довгого, короткого та великого привідних м'язів стегна.

З приводу патологічної спастичності в нижніх кінцівках без наявного больового синдрому прооперовано 9 пацієнтів. У 5-ти випадках патологія носила двобічний характер, тому оперативні втручання проводились на двох кінцівках.

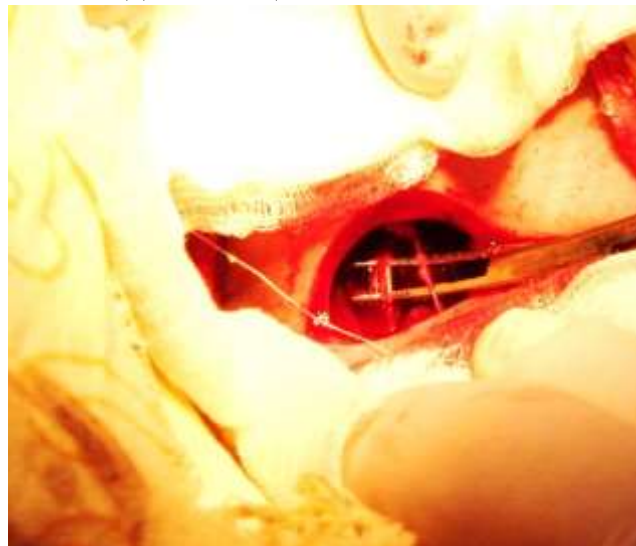


Рис. 1. Виділення та пересічення поверхневої гілки затульного нерва.

Перевагу надавали виконанню селективної фасцикулотомії великогомілкового нерва. Цей метод лікування має певні недоліки (черезмірна денервація, розвиток больового синдрому при утворенні невром на пересічених фасцикулах). В зв'язку з цим, ми запропонували селективну фасцикулотомію рухових волокон доповнювати зшиванням

пересічених фасцикул з метою часткового відновлення м'язового тону (рис. 2.). Пересічення фасцикул виконували під контролем мікроскопа з використанням електродіагностики інтраопераційно. При цьому пересікались лише ті фасцикули, які відповідали за патологічну спастичність.

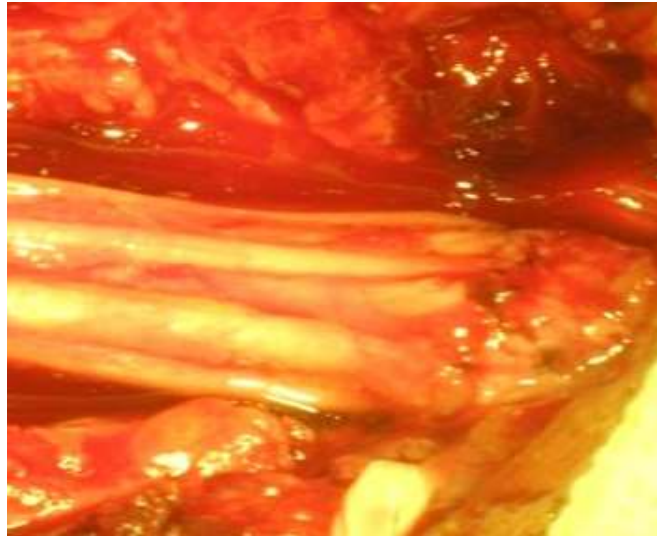

Рис. 2 Загальний вигляд рухових фасцикул після фасцикулотомії і шва.

11 хворим з локальною спастичністю в дистальних відділах нижніх кінцівок на фоні больового синдрому провели селективну задню ризотомію. Під загальним наркозом з штучною вентиляцією легень на рівні поперекового потовщення спинного мозку (Th11-L1) пересікали частину відповідних задніх корінців (Рис. 3.). Після ідентифікації потрібних корінців проводилось пересічення кількох фасцикул, після чого ми проводили повторну пряму електронейроміографію. Якщо м'язова відповідь складала більше 30 % початкового показника, продовжували пересічення фасцикул до досягнення показника на рівні 25-30 % початкового.

У дітей, з метою попередження розвитку післяопераційної нестабільності хребта, проводили остеопластичну ляміномію, у дорослих – стандартна лямінектомія без стабілізуючого етапу.

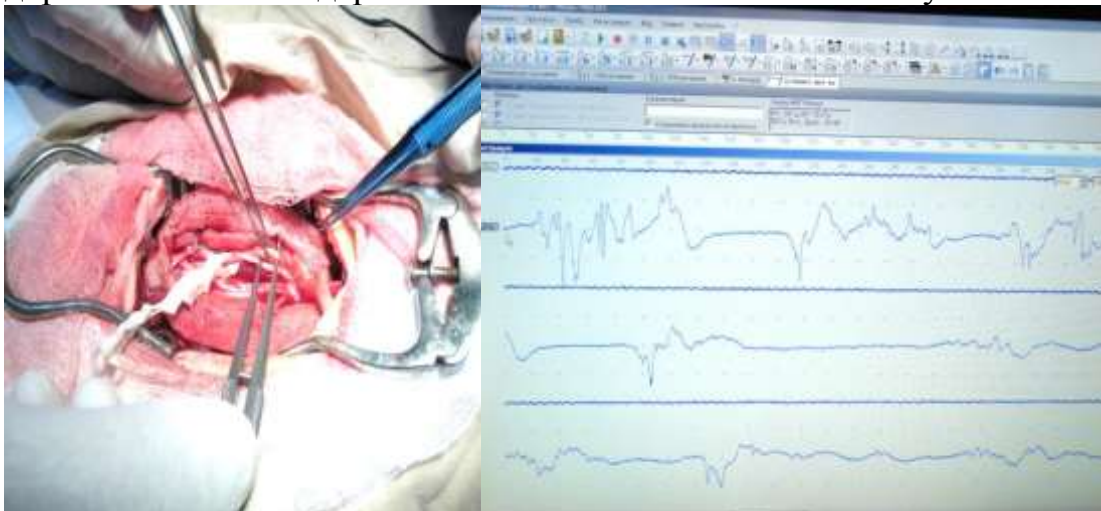


Рис. 3. Електроміографічна ідентифікація корінців поперекового сплетення інтраопераційно.

Результати лікування до і після оперативного втручання оцінювали за наступним критеріями: ступінь спастичності уражених м'язів за шкалою Ashworth; оцінку м'язової сили за шкалою ASIA; ступінь вираженості рухових розладів оцінювали за критеріями класифікації великих моторних функцій (Gross Motor Function Classification for Cerebral Palsy – GMFCS); ступінь обмеження в суглобах - за 5-ти ступеневою шкалою [14].

У 12 пацієнтів з контрактурою привідних м'язів стегна було проведено мікроскопічне дослідження біоптату спазмованих м'язів та встановлено чітку позитивну кореляцію між давністю захворювання та ступенем фіброзного переродження м'язових волокон, при цьому відмічалось чітке зростання площі, зайнятої компонентами сполучної тканини до загальної площі поперечного зрізу спастичного м'язу.

У всіх пацієнтів в післяопераційному періоді відмічалось зниження рівня спастичності, наростання м'язової сили, збільшення обсягу активних та пасивних рухів у суглобах.

У всіх хворих з привідними контрактурами зник перехрест ніг, що сприяло становленню навичок стояння і ходи (рис.4.). У всіх хворих з контрактурами дистальних відділів кінцівки в післяопераційному періоді покращився естетичний вигляд ступні, полегшився догляд за хворими. Протягом 8-10 місяців 7 дітей почали ходити самостійно, а 2 пацієнтів – з незначною сторонньою допомогою.

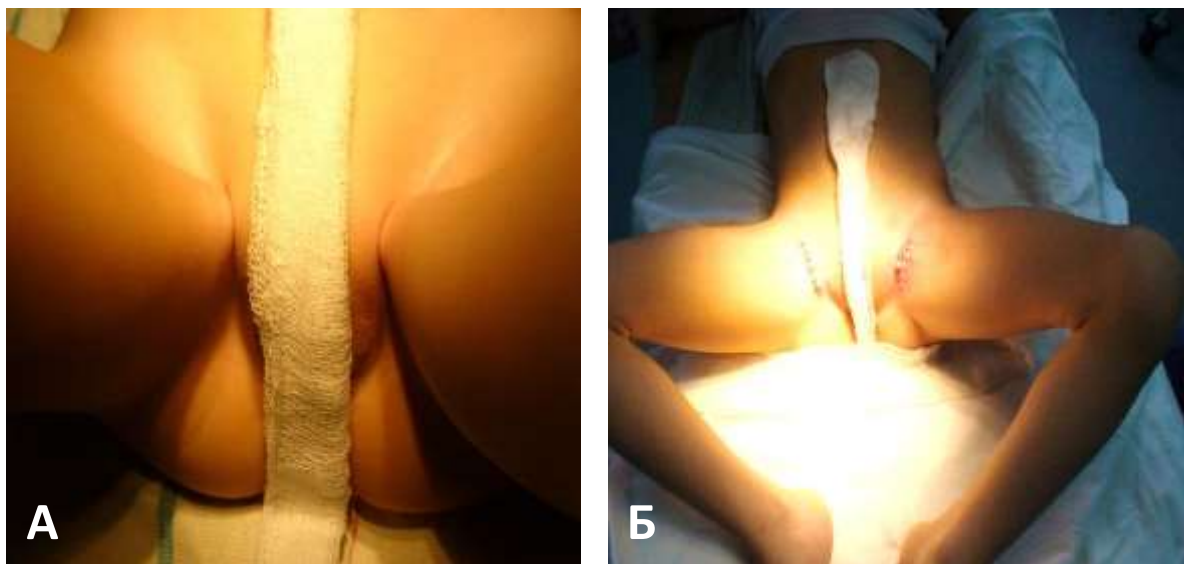


Рис. 4. Збільшення кута відведення стегон хворого під впливом хірургічного лікування. А– до операції; Б – після операції.

У всіх хворих в ранньому післяопераційному періоді виявлено достовірне пониження м'язового тону та значне збільшення об'єму

рухів в суглобах (табл.2.) Завдяки цьому зникли спастичні синдроми, що вже на цьому етапі дало можливість проводити ранню реабілітацію, починати формувати стато-моторні навички.

На основі даних досліджень, враховуючи існуючі покази та протипокази до різних методів лікування, приймаючи до уваги результати спостереження за прооперованими пацієнтами, розроблено алгоритм нейрохірургічного лікування хворих з локальною спастичністю в нижніх кінцівках.

Табл. 2.

Показники спастичності м'язів і об'єму рухів в суглобах хворих до і після лікування.

Показник	Вікова група			
	4-8 років		24-32 роки	
	до операції	після операції	до операції	після операції
Відведення стегна, кут, градуси	12 ± 2,1	26 ± 1,8	6 ± 0,7	19 ± 1,7
Тонус аддукторів, бали	3,9 ± 0,4	1,4 ± 0,15	3,8 ± 0,4	1,5 ± 0,13
Сила м'язів, бали	1,2 ± 0,3	1,9 ± 0,6	1,3 ± 0,15	1,7 ± 0,5
Розгинання гомілки, кут, градуси	56 ± 5,7	73 ± 7,0	47 ± 5,0	86 ± 7,2
Тонус згиначів, бали	3,1 ± 0,3	1,2 ± 0,12	3,6 ± 0,3	1,2 ± 0,11
Сила м'язів, бали	1,4 ± 0,12	1,8 ± 0,5	1,5 ± 0,2	2,2 ± 1,9
Тильне згинання ступні, кут, градуси	6 ± 0,57	13 ± 1,2	5 ± 0,34	12 ± 0,64
Тонус трьохголового м'яза, бали	4,0 ± 0,39	1,6 ± 0,15	3,9 ± 0,3	1,4 ± 0,12
Сила м'язів, бали	1,5 ± 0,2	2,1 ± 0,5	1,6 ± 0,52	2,0 ± 0,6

Отже, інкурабельна локальна спастичність м'язів нижніх кінцівок приводить до формування м'язово-суглобових контрактур, які потребують нейрохірургічного лікування до розвитку в них незворотніх змін.

Вибір оптимальної тактики оперативного втручання залежить від особливостей клінічного перебігу захворювання, локалізації патологічного процесу, ступеню фіброзного переродження м'язів та обсягу обмеження активної та пасивної рухливості в уражених суглобах.

Запропонована тактика диференційованого підходу до вибору метода нейрохірургічного лікування хворих з локальною спастичністю в нижніх кінцівках є оптимальною і сприяє значному покращенню результатів лікування і якості надання допомоги таким пацієнтам.

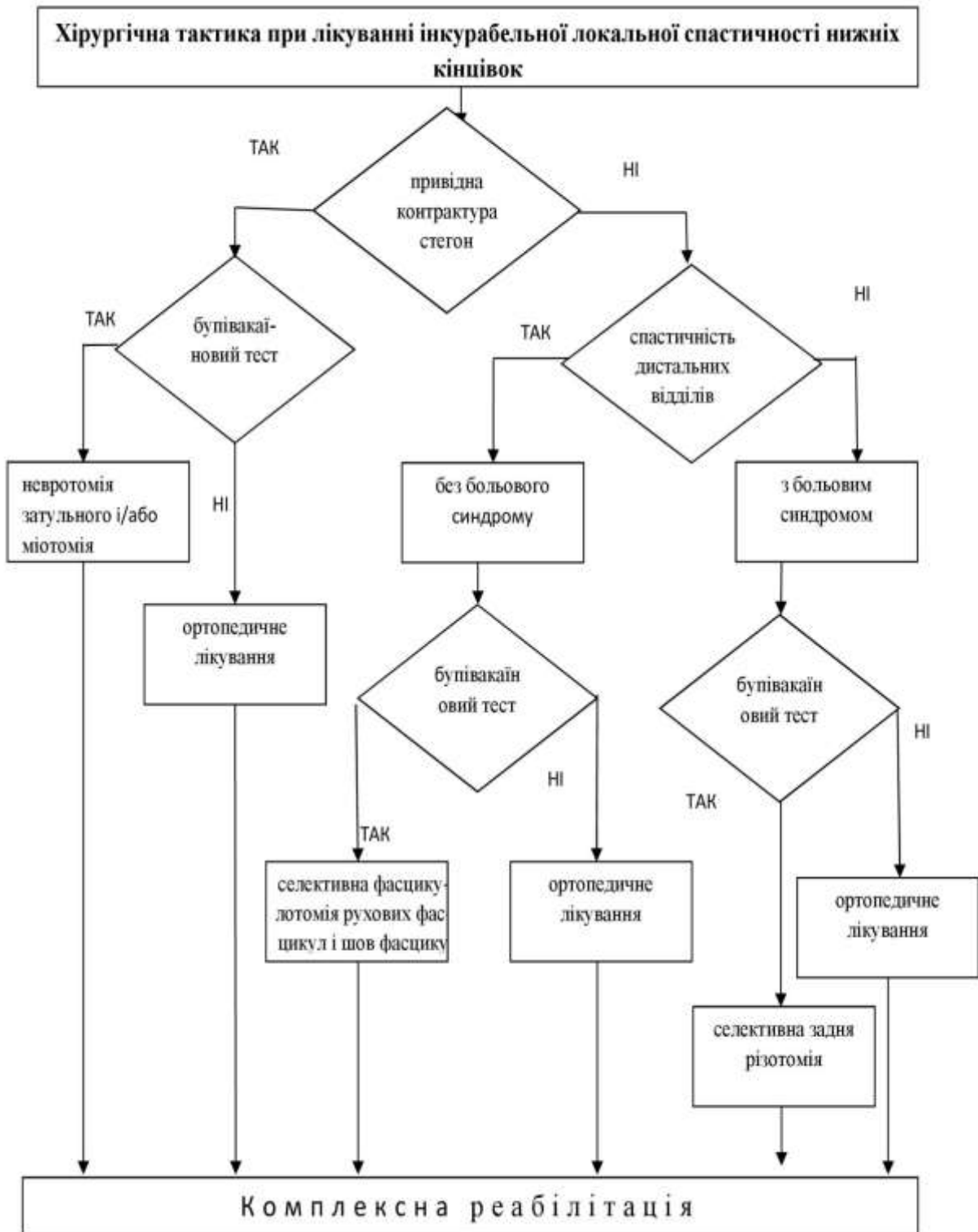


Рис. 5. Алгоритм нейрохірургічного лікування інкурабельної локальної спастичності м'язів нижніх кінцівок.

Список використаних джерел

1. **Полищук Н.Е.** Повреждения позвоночника и спинного мозга / Н.Е. Полищук // Полищук Н.Е., Корж Н.А., Фищенко В.Я. – К.: Книга плюс. – 2001. – 540 с. 2. **Кислицын Ю.В., Новиков К.Г.** Качество

жизни пациентов с тяжелым ушибом головного мозга в отдаленном периоде / Кислицын Ю.В., Новиков К.Г. // Журнал неврологии и психиатрии им. С.С.Корсакова. – 2009. – Т.109. – № 11. – С. 94 – 96.

3. **Пулик О.Р.** Епідеміологія та фактори ризику мозкових інсультів в Закарпатській області / О.Р. Пулик // Український вісник психоневрології. – 2010. – Том 18. – Вип. 1. – С. 28 - 32.

4. **Ямінський Ю.Я.** Відновне хірургічне лікування хворих з наслідками травматичного ушкодження спинного мозку: дис. ... докт. мед. наук: спец. 14.01.05. – нейрохірургія / Юрій Ярославович Ямінський. – К., 2012. – 315 с.

5. **Дамулин И.В.** Синдром спастичности и основные направления его лечения// Неврология и психиатрия. – 2003. – № 12. – с.4–9.

6. **Hurley D.S., Sukal-Moulton T., Msall M.E., Gaebler-Spira D., Krosschell K.J. Dewald J.P.** The cerebral palsy research registry: development and progress toward national collaboration in the United States// J/ Child/ Neurol. – 2011 . – № 26. – P. 1534 – 1541.

7. **Никифоров А.С.** Двигательная система: строение, функция, терминология // Неврология и психиатрия. – 2004. – №8. – С. 73 – 76.

8. **Цимбалюк В.І.** Шкали в нейрохірургії / В.І.Цимбалюк, Т.І.Петрів. – Київ: Задруга, 2015. - 236 с.

9. **Пічкур Л.Д.** Результати селективної фасцикулотомії ліктьового і середнього нервів верхніх кінцівок у хворих зі спастичними формами дитячого церебрального паралічу // Український неврологічний журнал. – 2009. – № 1. – С. 39 – 45.

10. **Пічкур Л.Д.** Результати селективної фасцикулотомії м'язово-шкірного нерва при лікуванні спастичності верхніх кінцівок у хворих на дитячий церебральний параліч // Міжнародний неврологічний журнал. – 2009. – №2. – С. 6 – 11.

11. **Цимбалюк В.І., Ямінський Ю.Я.** Реконструктивно-відновна хірургія спинного мозку / Цимбалюк В.І., Ямінський Ю.Я. – Київ: «Авіцена». – 2009. – С. 54 – 99.

12. **Пулик Д.А., Змановская В.А., Губина Е.Б., Леончук С.С., Буторина М.Н.** Результаты многоуровневых одномоментных ортопедических операций и ранней реабилитации в комплексе с ботулинотерапией у пациентов со спастическими формами церебрального паралича / Пулик Д.А., Змановская В.А., Губина Е.Б., Леончук С.С., Буторина М.Н. // Неврология и психиатрия – 2015. – № 4. – С.41 – 48.

13. **Thorley M., Donaghey S., Edwards P., Copeland L., Kentish M., McLennan K., Lindsley J., Gascoigne-Pees L., Sakzewski L., Boyd R.N.** Evaluation of the effects of botulinum toxin A injections when used to improve ease of care of comfort in children with cerebral palsy whom fre non-ambulant: a double blind randomized controlled trial // BMC Pediatr. – 2012. – 9:12. – 120 p .

14. **Качмар О.О.** Система класифікації великих моторних функцій у дітей з церебральним паралічем / О.О.Качмар // Міжнародний неврологічний журнал. – 2008. – №1(17). – С. 90 – 94.

Received 14.02.2016

Reviewed 16.03.2016

Accepted 27.03.2016